

Dispositif intra-utérin et tumeur pelvienne : 2 observations sous les tropiques

Abid M¹, Ben Amar M¹, Damak Z¹, Feriani N¹, Guirat A¹, Khebir A², Mzali R¹,
Frikha M F¹, Beyrouti M¹

1. Service de chirurgie générale.

2. Laboratoire d'anatomopathologie.

EPS Habib Bourguiba Sfax, Tunisie.

Med Trop 2010; **70** : 285-287

Observation

Une femme âgée de 40 ans, sans antécédent particulier hormis un dispositif intra-utérin (DIU) en place depuis 10 ans, non surveillé et retiré un mois auparavant, était hospitalisée pour des douleurs hypogastriques évoluant depuis une année, associées des épisodes de fébricules. Elle signalait également une constipation avec un amaigrissement de 7 kg depuis 6 mois. L'examen physique montrait une fièvre à 38°C, une pâleur cutanéomuqueuse avec la présence d'une masse pelvienne, ferme, mal limitée, de dix centimètres de diamètre, discrètement sensible, fixée au plan profond, sans signe inflammatoire local. Les aires ganglionnaires étaient libres. Les touchers pelviens étaient normaux. Le bilan biologique révélait une hyperleucocytose à 12 000 éléments/mm³ dont 81 % polynucléaires neutrophiles, une anémie normochrome normocytaire à 5 g/100mL d'hémoglobine et un syndrome inflammatoire (vitesse de sédimentation à 75 mm à la première heure et protéine C réactive à 44 mg/mL). La concentration en CA125 était dans les valeurs usuelles. L'échographie et le scanner abdomino-pelvien retrouvaient une masse latéro-utérine gauche de densité mixte, kystique et solide, associée à une infiltration de la graisse adjacente, de la charnière recto-sigmoïdienne, de l'épiploon et s'étendant aux muscles de la paroi abdominale antérieure; ainsi qu'un gros nodule pariétal de 6 cm de diamètre, un second nodule hépatique hypodense de 2 cm de diamètre sur la face inférieure du segment VI du foie et un troisième nodule en situation sous capsulaire du même segment (figures 1-3). Le lavement baryté montrait un rétrécissement concentrique de la lumière sigmoïdienne.

L'autre malade âgée de 41 ans, porteuse également d'un DIU depuis sept ans non surveillé, était admise pour une douleur de la fosse iliaque droite isolée évoluant depuis un mois. La palpation abdominale de cette patiente apyrétique retrouvait une masse de la fosse iliaque droite de consistance dure et fixe au plan profond. Le toucher vaginal était normal. Il existait une anémie à 9,2 g/100 mL d'hémoglobine, un syndrome inflammatoire (vitesse de sédimentation à 110 à la première heure, CRP à 45 mg/mL). Les marqueurs tumoraux (ACE, CA125) étaient normaux. L'échographie abdominale montrait la présence au niveau de la fosse iliaque droite d'une formation anéchogène contenant de fines cloisons faisant 6 cm de diamètre associée à une composante tissulaire et une formation liquidienne à paroi fine avec des végétations endokystiques aux dépens de l'ovaire droit. La tomodesitométrie abdominale confirmait la présence au niveau du pelvis en sus latéro-utérin droit d'une masse mal limitée à double composante kystique et tissulaire qui se rehaussait après injection de produit de contraste mesurant 9x3x7,5 cm au contact du caecum et du sigmoïde (figure 4).

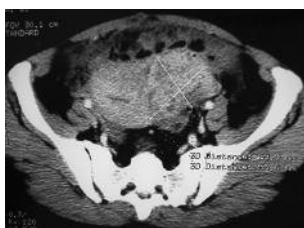

Figure 1. Scanner pelvien avec injection de produit de contraste : masse pelvienne latéro-utérine gauche de 70 x 55 mm de grande axe qui se rehausse de façon hétérogène délimitant des zones hypodenses et adhérentes aux anses digestives et à l'épiploon.

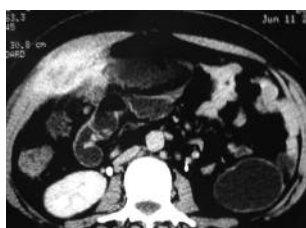

Figure 2. TDM abdominale : masse hétérogène de la paroi abdominale antérieure droite envahissant le péritoine et l'épiploon.

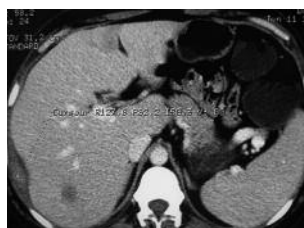

Figure 3. Scanner abdominal avec injection de produit de contraste : lésion hépatique de 10 mm de diamètre du segment VI se rehaussant intensivement en périphérie. Un second nodule sous capsulaire du même segment du foie.

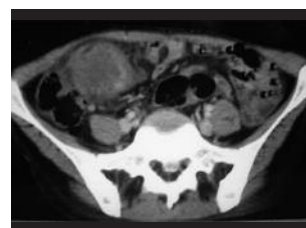

Figure 4. TDM pelvienne : masse pelvienne à double composante solide et kystique envahissant le caecum.

Quel est votre diagnostic ?

• Correspondance : abid_med_chu@yahoo.fr

• Article reçu le 13/01/2009, définitivement accepté le 08/04/2010

Réponse

Actinomycose pelvienne pseudo-tumorale

Le diagnostic de tumeur annexielle était évoqué devant les données de l'imagerie. Dans la première observation, l'exploration chirurgicale retrouvait plusieurs nodules péritonéaux, évoquant une carcinose péritonéale, intéressant toute la cavité abdominale, associée à un blindage pelvien non dissécable en rapport avec une masse tissulaire adhérent à la paroi abdominale antérieure et au grand épiploon. Elle partait de l'ovaire gauche et englobait le dôme vésical et le sigmoïde. Devant l'étendue de la tumeur, il était décidé de réaliser des prélèvements de nodules péritonéaux et une exérèse d'un gros nodule pariétal. L'examen extemporané ne retrouvait pas de cellules tumorales. Dans la seconde observation, l'exploration chirurgicale objectivait une masse pelvienne aux dépens de l'ovaire droite adhérent au sigmoïde, au grêle, au cæcum avec un engainement de l'appendice. Une annexectomie droite avec appendicectomie était réalisée.

L'étude anatomo-pathologique concluait, chez les deux malades, à une actinomycose pelvienne devant l'infiltrat de polynucléaires altérés, centré de touffes de filaments courts réalisant l'image typique en grain de soufre (figure 5). Aucun examen microbiologique ou culture des biopsies chirurgicales n'avait été réalisé.

Une antibiothérapie par pénicilline G (20 millions d'unités par jour par voie intraveineuse, pendant deux semaines) relayée ensuite par amoxicilline per os (3g/jour pendant 6 mois) permettait une rémission de la symptomatologie infectieuse. L'évolution était marquée par une prise de poids, une normalisation du syndrome inflammatoire biologique, une disparition de la masse pelvienne à l'imagerie avec un recul de 12 mois pour la première observation et de 4 ans pour la deuxième observation.

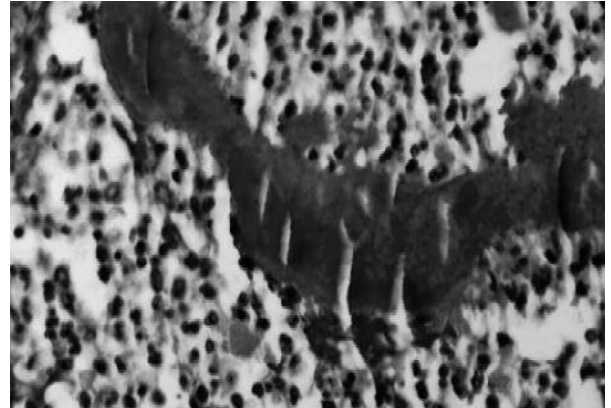


Figure 5. Spécimen purulent fait de polynucléaires altérés centré de touffes de filaments courts réalisant l'image en grain de soufre (flèche) (HE × 400).

Discussion

L'actinomycose pelvienne est une infection rare, chronique, suppurative et fibrosante provoquée par des actinomyces (1). Elle représente moins de 5 % des cas d'actinomycoses (2, 3). *Actinomyces israelii* est le germe le plus fréquent ; c'est un bacille gram positif, anaérobie strict, non acido-résistant, argentophile (Grococyt positif). Son incidence est en nette augmentation en rapport avec l'utilisation fréquente de dispositif intra-utérin (1, 2) ; en effet, il est identifié chez 2 à 11 % des femmes porteuses de DIU (4). La première observation relatant l'association entre les DIU et l'actinomycose pelvienne est celle de Henderson en 1973 (2). Elle est caractérisée par le développement d'un syndrome tumoral pelvien avec infiltration des organes de voisinage et rarement une dissémination hépatique pouvant simuler un cancer de l'ovaire (3, 4). C'est une infection originale, aussi rare que sévère (1,2). La voie de contamination cervicale ascendante avec atteinte de proche en proche de l'endomètre puis des ovaires et du pelvis est la forme pelvienne la plus décrite (5, 6). Les dispositifs intra-utérins anciens constituent le principal facteur de risque reconnu de cette affection génitale (2, 4). Ils provoqueraient un effet traumatisant au sein de l'endomètre, responsable de zones de nécrose en présence d'une pathologie inflammatoire pelvienne préexistante, créant un environnement favorable au développement d'actinomycose (5). La durée d'utilisation du DIU est un facteur essentiel, elle est en moyenne de plus de 4 ans (2, 4).

Les manifestations cliniques sont très variables, et sont le plus souvent en rapport avec le développement d'un syndrome tumoral pelvien avec infiltration des organes de voisinage (4, 6-8). Il s'agit le plus souvent d'une douleur pelvienne avec une altération de l'état général et une masse abdomino-pelvienne à la palpation (4, 6-8). Biologiquement, le syndrome inflammatoire est constant avec une hyperleucocytose et une anémie qui sont souvent retrouvées (2, 9).

L'aspect de l'actinomycose pelvienne en imagerie est peu spécifique (6-8) ; elle se présente comme une masse infiltrante, tissulaire avec des zones kystiques, comme le montrent l'échographie ou mieux la scannographie ou l'imagerie par résonance magnétique. Cependant, l'imagerie est utile pour établir le bilan d'extension locorégional et pour surveiller l'évolution de l'infection sous traitement (4, 6-9). Le non-respect des barrières anatomiques et l'absence d'atteinte ganglionnaire, en association avec la présence d'un DIU peuvent permettre de suggérer le diagnostic.

Le diagnostic de certitude est le plus souvent fourni par l'histologie et la mise en évidence des grains actinomycosiques sur un prélèvement chirurgical, rarement sur une biopsie guidée par échographie ou par scanner (4, 6, 9). L'examen anatomopathologique montre typiquement de nombreux abcès constitués de polynucléaires altérés, entourés d'un infiltrat histio-lymphoplasmocytaire et d'une couronne riche en fibrine et collagène (2, 4). Au centre de ces abcès, on retrouve les caractéristiques « grains de soufre » ou « grains actinomycosiques ». Du centre de ces grains, des filaments s'échappent en rayon de roue (2).

Le diagnostic différentiel se pose essentiellement avec les pathologies néoplasiques pelviennes, souvent gynécologiques rarement digestives (2,10) ; de nombreuses maladies inflammatoires coliques ou gynécologiques peuvent aussi être évoquées (4,7-9).

Le diagnostic différentiel histologique de l'aspect en grain de souffre se pose avec la nocardiose, la streptomycose, la chromomycose ou la botryomycose (11)

Le traitement de référence de l'actinomycose pelvienne repose sur l'antibiothérapie à base de Pénicilline G à raison de 10 à 20 millions d'unités par jour en intraveineux pendant quatre à six semaines (1, 4, 6), ces doses doivent être plus importantes en cas de localisation hépatique (4, 8, 9). Un relais par voie orale sera entrepris à base d'amoxicilline 3 g/jour pendant 6 à 12 mois. Cependant, il convient toujours de poursuivre suffisamment longtemps le traitement après disparition de tout signe clinique pour éviter la récurrence. En cas d'allergie, les tétracyclines, l'érythromycine ou la clindamycine peuvent être utilisées. En revanche, le métronidazole n'est pas actif (1, 2). Le traitement chirurgical est réalisé en l'absence de diagnostic précis pour une suspicion de lésion néoplasique (4, 6, 9). Il constitue parfois un traitement complémentaire (résidu tumoral ou drainage d'une collection) au traitement médical (4, 6). Dans tous les cas, il faut rechercher et traiter un éventuel foyer primitif notamment un DIU dont le retrait s'impose (4, 6, 9).

Conclusion

Ces deux observations d'actinomycose pelvienne pseudotumorale, simulant un cancer de l'ovaire, illustrent bien la difficulté du diagnostic pré-opératoire. Cette infection doit être évoquée devant l'association d'une tumeur pelvienne infiltrante, d'un syndrome inflammatoire et du port prolongé d'un dispositif intra utérin afin d'éviter toute chirurgie mutilante.

Références

1. Smego RA Jr, Foglia G. Actinomycosis. *Clin Infect Dis* 1998; 26 : 1255-61.
2. Reyat F, Grynberg H, Sibony O, Molinié V, Galeazzi G, Barge J, et al. Actinomycose pelvienne. *Presse Med* 1999; 28 : 2113-6.
3. Bedoui R, Noura R, Zribi R, Guesmi F, Ben Achour J, Daghfous M et al. Actinomycose abdominopelvienne : à propos d'un cas. *Tunis Med* 2002; 80 : 645-9.
4. Dogan NU, Salman MC, Gultekin M, Kucukali T, Ayhan A. Bilateral actinomycosis abscesses mimicking pelvic malignancy. *Int J Gynaecol Obstet* 2006; 94 : 58-59
5. Tedeschi A, Mezza G, D'Amico A, Ermann A, Montone L, Siciliano M et al. A case of pelvic actinomycosis presenting as cutaneous fistula. *Eur J Obstet Reprod Biol* 2003; 108 : 103-5.
6. Quercia R, Bani Sadr F, Cortez A, Arlet G, Pialoux G. Actinomycose génitale à *Actinomyces israelii*. *Med Mal Inf* 2006; 36 : 393-5.
7. Guinier D, Mathieu P, Baulard R, Viennet G, Manton G. Une pseudocarcinose péritonéale. *Ann Chir* 2005; 130 : 186-9.
8. Ha HK, Lee HJ, Kim H, Ro HJ, Park YH, Cha SJ et al. Abdominal actinomycosis: CT finding in 10 Patients. *AJR Am J Roentgenol* 1993; 161 : 791-4.
9. Benkiran L, Gamra L, Lamalmi N, Essouyeh M, Regragui A, Amrani M, et al. Actinomycose pelvienne simulant une tumeur maligne annexielle. *Med Trop* 2002; 62 : 73-6.
10. Negri L, Cavalli E, Toschi C, Bonomi S, Virzi S. Actinomycosis infection presenting as malignant pelvic frostbite. *Minerva Chir* 2003; 58 : 421-5.
11. Ormsby AH, Bauer TW, Hall GS. Actinomycosis of the cholecystic duct : case report and review. *Pathology* 1998; 30 : 65-7.

DISPOSITIF INTRA-UTÉRIN ET TUMEUR PELVIENNE : 2 OBSERVATIONS SOUS LES TROPIQUES D'ACTINOMYCOSE PELVIENNE PSEUDOTUMORALE

RÉSUMÉ • L'actinomycose pelvienne est une affection chronique rare due à un actinomycète. La forme pseudo-tumorale, souvent trompeuse, est la plus fréquente. Nous rapportons deux cas d'actinomycose pelvienne, survenant chez deux femmes porteuses d'un DIU anciens, révélés par une masse pelvienne et diagnostiqués au décours d'une intervention chirurgicale : la première pour suspicion d'une tumeur ovarienne avancée avec métastase hépatique; la seconde pour une tumeur de l'ovaire droit. Leur diagnostic était fait sur l'examen anatomopathologique d'une biopsie de la masse pelvienne dans la première et de la pièce d'ovariectomie droite pour la deuxième. Le traitement médical par antibiotiques au long cours a permis la guérison chez les deux patientes. A travers ces deux observations et une revue de la littérature nous essayons de rapporter les difficultés diagnostiques, les modalités évolutives et les possibilités thérapeutiques de cette infection particulière

MOTS-CLÉS • Actinomycose. Pseudotumeur. Pelvis. Dispositif intrautérin. Tunisie.

INTRAUTERINE DEVICE AND PELVIC TUMOR: TWO CASE REPORTS OF PELVIC ACTINOMYCOSIS WITH PSEUDOTUMOR FROM TROPICAL ZONES

ABSTRACT • Pelvic actinomycosis is a rare chronic disease caused by actinomycete species. The pseudotumorous form is the most common and often leads to misdiagnosis. The purpose of this report is to describe two cases of pelvic actinomycosis involving women with a history of intrauterine contraceptive device (IUD) use. Diagnosis was based on pelvic mass and the findings of surgery undertaken for suspicion of an advanced ovarian tumor with hepatic metastasis in one case and for a tumor of the right ovary in the other case. Diagnosis was confirmed by histological examination of a biopsy specimen in the first case and of the surgical specimen (right ovariectomy) in the second case. Long-term antibiotic therapy was effective in both patients. Based on these two cases and review of the literature, discussion focuses on diagnostic pitfalls, natural course, and therapeutic options for this particular infection.

KEY WORDS • Actinomycosis. Pseudotumor. Pelvis. Intrauterine device. Tunisia.