



Sarcomes des tissus mous (STM)

Gaël Deplanque

Service d'oncologie, Groupe hospitalier Paris-Saint-Joseph, Paris

<gdeplanque@hpsj.fr >

Une phase III positive pour le pazopanib

Un large essai randomisé de phase III a fait l'objet d'une communication orale [1]. Il s'agit de l'essai PALETTE (EORTC62072). Le pazopanib, inhibiteur oral multicible de tyrosine kinases, inhibe entre autres VEGF-R, PDGF-R et c-KIT. Dans une étude préliminaire de phase II, il avait été observé une survie sans progression (SSP) à 12 semaines de plus de 39 à 49 % selon le type de STM (hors liposarcome). Cela a conduit à proposer une étude de phase III comparant un placebo au pazopanib à la dose de 800 mg/j jusqu'à progression. Un total de 369 patients ont été randomisés selon un ratio 1/2 entre placebo (n = 123) et pazopanib (n = 246). Les patients avaient un indice OMS de 0 ou 1 et étaient traités jusqu'en 4^e ligne thérapeutique ; 99 % d'entre eux avaient reçu antérieurement une anthracycline. Pour chaque bras il y avait environ 45 % de léiomyosarcomes,

10 % de synoviosarcomes et 45 % de STM d'autres types (à l'exclusion des liposarcomes). L'essai est positif avec une SSP de 1,5 mois pour le placebo contre 4,6 mois pour le pazopanib avec un HR de 0,31 (IC95% de 0,24 à 0,40 ; p < 0,0001). Le bénéfice se maintient quel que soit le sous-groupe de sarcomes. Les réponses objectives sont peu fréquentes (6 % sous pazopanib vs 0 %) mais avec un nombre significativement plus élevé de stabilisations de 67 % (vs 38 % pour le placebo). En terme de tolérance, en dehors d'un épisode de fatigue, il n'était pas observé de toxicités de grade 4, avec pour les toxicités de grade 3 un excès de fatigue, de diarrhées (5 %), d'HTA (7 %) et d'anorexie (6 %). Sur le plan biologique, la toxicité hépatique maintenant bien connue du pazopanib est retrouvée avec 8 % d'élévation de grade 3 des ASAT/ALAT (versus 2 % pour le placebo). Les données définitives de survie globale sont encore en attente.

Le cediranib : un espoir pour les sarcomes alvéolaires

Les sarcomes alvéolaires des parties molles constituent un sous-type rarissime de STM (< 1 % des cas). Il s'agit d'une maladie chimiorésistante, parfois indolente mais avec évolution métastatique en particulier pulmonaire et osseuse. Les sarcomes alvéolaires se caractérisent par une translocation spécifique t(X;17) conduisant à un facteur de transcription chimérique ASPL-TFE3. Cela entraîne la surexpression de l'oncogène c-met et un phénotype angiogénique marqué expliquant ainsi le rationnel pour l'inhibition la voie VEGF-R avec plusieurs cas rapportés d'efficacité d'anti-angiogéniques dont le sunitinib (voir ce numéro de *VEGF Actu* page 13)

Le cediranib est un ITK oral puissant et sélectif de la voie VEGF-R (types 1 à 3) et de c-kit. L'observation de réponses partielles pour 7 patients traités dans une phase I a conduit à l'initiation d'une étude de phase 2 du cediranib dans cette indication ; 33 patients âgés de 19 à 59 ans (médiane 28 ans) ont été traités par le cediranib à la dose de 30 mg/j. Pour 26 d'entre eux le primitif était pelvien ou siégeant au niveau du membre inférieur ; 15 patients étaient en 1^{re} ligne, 11 en 2^e ligne et 7 avaient reçu jusqu'à 6 lignes antérieures de traitement. L'activité est impressionnante, justifiant pleinement une présentation orale. On observe ainsi 42 % de réponses partielles, 52 % de réponses mineures ou stabilisations et seulement 6 % de progressions primaires (soit 2 patients, voir waterfall plot). Les auteurs ont en projet une étude de phase III comparant le cediranib au sunitinib (en passe de devenir un standard de traitement dans une indication hors AMM...) avec cross-over autorisé d'un bras vers l'autre.

Conflits d'intérêts : aucun

Références

1. Van der Graaf, et al. *J Clin Oncol* 2011 ; 29 (Suppl.) : abst LBA10002.
2. Kummar S, et al. *J Clin Oncol* 2011 ; 29 (Suppl.) : abst 10001.

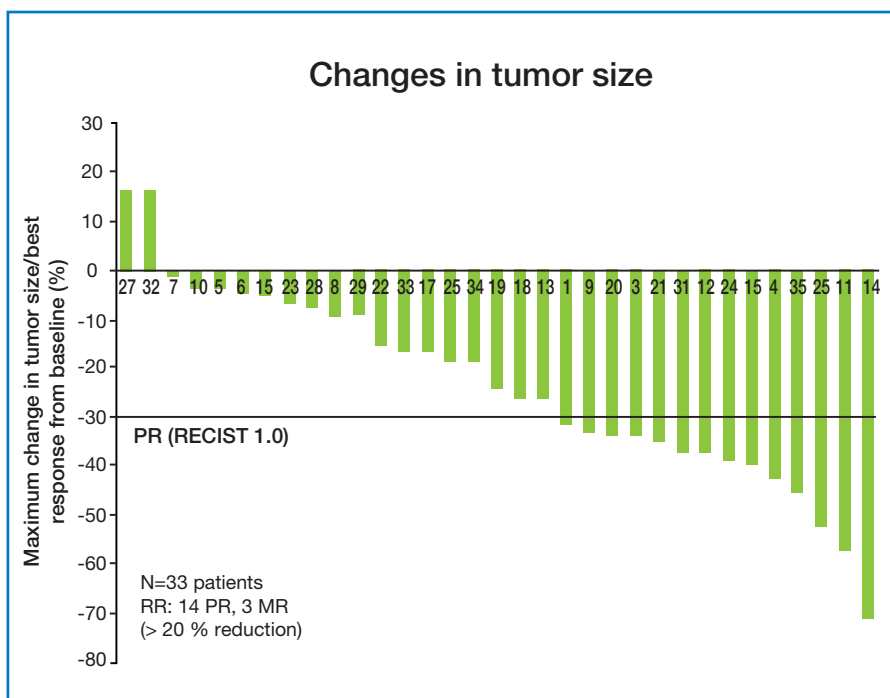


Figure 1. Efficacité du cediranib dans les sarcomes alvéolaires des parties molles.